

Pneumotórax catamenial: uma revisão

Gabriela Freitas da Silveira¹, Pedro Humberto Rassi de Mendonça¹, Rafael Monteiro de Paula¹, Raul de Souza Bites Barbosa¹, Vinícius Nogueira Borges¹, Léa Resende Moura².

1. Discente do curso de medicina do Centro Universitário de Anápolis - UniEVANGÉLICA.
2. Docente curso de Medicina do Centro Universitário de Anápolis - UniEVANGÉLICA.

RESUMO: O pneumotórax catamenial (PC) caracteriza-se por quadro de pneumotórax com recorrência associada ao ciclo menstrual, tendo seu início de 24 horas antes a 72h após o início da menstruação. A fisiopatologia desse tipo de pneumotórax ainda é incerta. Este estudo tem como objetivo reunir informações da literatura relacionadas à fisiopatologia, métodos diagnósticos e tratamento do PC, de forma a ampliar os conhecimentos acerca dessa afecção incomum, mas com repercussões importantes para a paciente. A busca por artigos relevantes ao tema deu-se através dos indexadores PUBmed, Scielo e Medline. Foram selecionados 20 artigos publicados entre os anos 2012 e 2019, em periódicos nacionais e internacionais. Observou-se que a maioria dos artigos avaliados discutiram sobre a lateralidade preferencial do PC. O PC tem sido relacionado à síndrome da endometriose torácica (SET), onde tecido endometrial é encontrado nos pulmões e na superfície pleural. A manifestação mais frequente é a ocorrência de pneumotórax espontâneo, no qual há acúmulo recorrente de ar na cavidade torácica, durante a menstruação. Os melhores resultados terapêuticos foram obtidos associando-se a exérese do tecido endometrial por videotoracoscopia ao tratamento hormonal pós-cirúrgico, o que apresenta como vantagem a possibilidade de envio de material para confirmação do diagnóstico anatomopatológico. A avaliação clínica minuciosa das pacientes, que inclui anamnese detalhada, é fator de extrema importância para o diagnóstico, já que há associação cronológica entre o ciclo menstrual e a ocorrência do pneumotórax. A partir do correto diagnóstico institui-se tratamento adequado.

Palavras-chave:
Endometriose.
Dispneia. Tecido endometrial.
Dor Torácica.
Pneumotórax.

INTRODUÇÃO

O pneumotórax catamenial (PC) foi descrito pela primeira vez por Maurer et al. (1958). É caracterizado por quadro de pneumotórax recorrente ocorrendo 72 horas após do início da menstruação. A fisiopatologia desse tipo de pneumotórax ainda é incerta. Todavia, tem sido relacionado à síndrome da endometriose torácica (SET), onde tecido endometrial é encontrado nos pulmões e na superfície pleural (TULANDI et al., 2017).

As apresentações mais comuns da SET são o pneumotórax seguido de hemotórax, hemoptise e nodulações constituídas por tecido endometriótico (TULANDI et al., 2018). Segundo Junejo et al. (2018) praticamente todos os casos da doença ocorrem no pulmão direito. Em cerca de 60% dos casos, a SET está associada à endometriose pélvica (MIRANDA et al., 2016).

Existem quatro teorias que tentam explicar a fisiopatologia do PC: a teoria da prostaglandina F₂, a perda do tampão mucoso cervical, o modelo metastático e a teoria que a associa ao desenvolvimento embriológico. A primeira delas considera que o aumento das prostaglandinas F₂ durante a menstruação causa broncoespasmo e ruptura das pequenas vias aéreas. A segunda tem por base a perda do tampão mucoso cervical com consequente comunicação da cavidade peritoneal com o meio externo. A terceira hipótese propõe a migração do tecido endometrial pela cavidade peritoneal até o espaço pleural por via linfática e hematogênica. A quarta e última hipótese consiste na crença de que o tecido endometrial é depositado na região torácica durante o desenvolvimento embriológico (SILVA et al., 2018).

Este estudo tem como objetivo buscar na literatura informações relacionadas à fisiopatologia, métodos diagnósticos e tratamento do PC, de forma a ampliar os conhecimentos acerca dessa afecção incomum, mas com repercussões importantes para a paciente.

MÉTODOS

A busca por artigos relevantes ao tema deu-se através dos indexadores Pubmed, Scielo. Os Descritores Ciência da Saúde (DeCS) utilizados e associados para as buscas foram: “pneumotórax catamenial”, “*catamenial pneumothorax*”, “*treatment*”, “tratamento”, “diagnóstico” e “*diagnostic*”.

Foram selecionados 20 artigos publicados entre os anos 2007 e 2019, em periódicos nacionais e internacionais que discorreram sobre a fisiopatologia, métodos diagnósticos, prognóstico e tratamento do pneumotórax catamenial.

RESULTADOS E DISCUSSÃO

Os resultados e discussões foram categorizados como se segue:

CONCEITO

Junejo et al. (2018) afirmaram que, depois da pelve, o tecido endometrial é mais comumente encontrado nos pulmões. Síndrome da Endometriose Torácica é um tipo de endometriose ectópica e pode envolver as vias aéreas, pleura e parênquima pulmonar (LEONARDO-PINTO et al., 2018). Segundo Maniglio et al. (2017), Leonardo-Pinto et al. (2018) e Fukuda et al. (2018) o PC, tema de estudo deste trabalho, é a manifestação clínica mais comum da Síndrome da Endometriose Torácica (SET), ocorrendo em cerca de 73% dos casos de SET.

A seguir (Figuras 1 e 2) Shrestha et al. (2019) mostra achados histológicos mostrando que as lesões na pleura parietal estavam positivas para receptores de estrogênio e progesterona pelo método imuno histoquímico.

Figura 1: Tanto o epitélio glandular quanto o estroma periglandular estão positivos para os receptores de estrogênio. (SHRESTA et al., 2019)

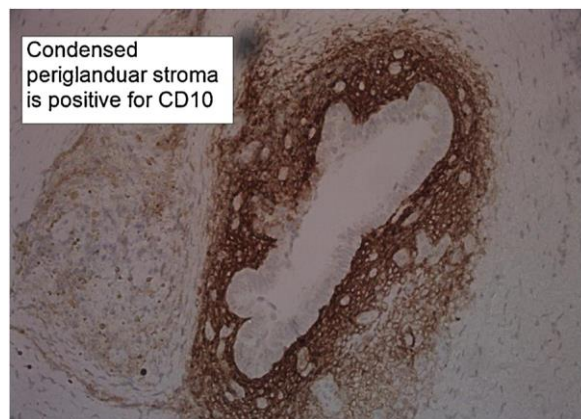
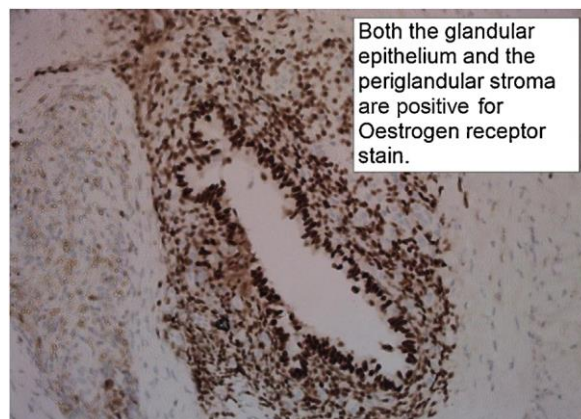


Figura 2: Estroma periglandular condensado é positivo para CD10. (SHRESTA et al., 2019)



Existem algumas teorias que podem explicar a presença de tecido endometrial no tórax, sobre elas Tulandi et al. (2018) discorreram sobre a teoria da metaplasia celômica, da via linfática ou hematogênica, e da menstruação retrógrada desencadeando a possibilidade de migração transperitoneal e transdiafragmática de células endometriais.

Existe uma preferência do PC ao hemitórax direito, como é visto nos estudos de Ichiki et al. (2013), Mehta et al. (2016), Maniglio et al. (2017), Furuta et al. (2018), Tulandi et al. (2018), o que aponta

maior plausibilidade para a teoria da menstruação retrógrada, pois por meio dela é possível explicar essa preferência. Sobre isso, Shrestha et al. (2019) e Takahashi et al. (2017) descreveram que os tecidos endometriais estão mais propensos a atingirem a parte direita do diafragma, porque há fluxo preferencialmente de sentido horário do fluido peritoneal. Os autores também justificaram que anatomicamente há tendência de o tecido endometrial circulante confluir para a área subdiafragmática direita e se implantar no diafragma direito, pois os ligamentos redondo e falciforme do fígado fazem uma barreira que congestiona esse fluxo.

Outras lateralidades do PC são observadas, porém com pouquíssima incidência e, portanto, são menos relatadas. Takahashi et al. (2018) apresentaram um caso de PC a esquerda, sem achados de fenestrações no diafragma, mas com achados de endometriose na pleura visceral, o que diverge da teoria da menstruação retrógrada. Sendo assim, de acordo com os autores, a teoria da via hematogênica metastática torna-se mais plausível nesta apresentação do PC. Destarte, a multicausalidade torna-se uma hipótese importante na etiopatologia do Pneumotórax Catamenial.

As teorias apresentadas anteriormente justificam apenas como pode-se dar a migração de tecido endometrial para o tórax. O desencadeamento do PC não está totalmente completo através delas. O PC é definido como um tipo de pneumotórax espontâneo no qual há um acúmulo de ar na cavidade torácica durante a menstruação (FONSECA; MENDONÇA; CAMPOS, 2007). Para justificar a entrada de ar no espaço pleural a literatura recorre a algumas teorias. A primeira relaciona-se à ausência do tampão mucoso cervical durante a menstruação, que permite a entrada de ar que segue para a cavidade peritoneal, através das tubas ovarianas, ganhando acesso à cavidade torácica por defeitos apresentadas no diafragma (TAKAHASHI et al., 2017). A segunda relaciona o aumento de prostaglandina F₂ durante a menstruação com broncoespasmo e vasoconstrição, provocando ruptura das pequenas vias aéreas (FONSECA; MENDONÇA; CAMPOS, 2007). Outra teoria seria que alguns pneumotóracas catameniais são resultados de alargamento do espaço alveolar e ruptura da pleura visceral devido à via hematogênica de endometriose metastática para os pulmões (TAKAHASHI et al., 2017).

Sobre o momento do estabelecimento do PC observa-se uma leve discordância na literatura. Ichiki et al. (2013), Mehta et al. (2016) e Junejo et al. (2018) sugerem que esta manifestação ocorre dentro de 72h após o início da menstruação, acometendo mulheres em idade fértil. Barbosa et al. (2015), Badawy; Shrestha, (2014), Marchiori et al. (2012), Ottolina et al. (2018) e Shrestha et al., (2019) divergem, em parte, ao proporem que o pneumotórax catamenial pode iniciar a partir de um dia antes da menstruação, mas assemelham-se aos demais autores estipulando a faixa superior até 72h após a menstruação.

Outro dado importante que Ottolina et al. (2018), Furuta et al. (2018), Badawy; Shrestha, (2014), e Ichiki et al. (2013) apontaram é a associação de PC e endometriose pélvica em cerca de 60% dos casos. Também é visto que o pico de incidência da SET ocorre em média cinco anos após a incidência da endometriose pélvica (LEONARDO-PINTO et al., 2018).

DIAGNÓSTICO

As primeiras hipóteses diagnósticas de pneumotórax catamenial são formuladas baseando-se na recorrência do pneumotórax espontâneo relacionado ao ciclo menstrual (BADAWY; SHRESTHA, 2014; MEHTA et al., 2016). A sintomatologia mais frequente relacionada ao pneumotórax catamenial são dispnéia, hemoptise e dor torácica (MARCHIORI et al., 2012; LEONARDO-PINTO et al., 2018). De acordo com Azizad-pinto e Clarke (2014), no exame físico, o murmúrio vesicular pode estar diminuído ou ausente no lado afetado pela síndrome da endometriose torácica (SET).

Além disso, é importante observar o número de recorrências do pneumotórax espontâneo, sendo a alta incidência de episódios repetitivos um fator preditivo para PC (MARCHIORI et al., 2012; FURUTA et al., 2018). Ressalte-se a importância de se perceber a lateralidade desse pneumotórax recorrente, haja vista que um pneumotórax recorrente sempre no hemitórax direito é um fator indicativo de PC (ICHIKI et al., 2013). É sabido que os casos de pneumotórax catamenial ocorrem de 24 horas antes a 72 horas depois do início da menstruação (TULANDI et al., 2017). Também se sabe que cerca de 50-85% das mulheres que apresentam a SET estão do mesmo modo acometidas pela endometriose pélvica (MANIGLIO et al., 2017). Desse modo, torna-se evidente a importância da realização da anamnese detalhada e do exame físico bem feito na formulação da hipótese diagnóstica de PC (SILVA et al., 2018).

Outrossim, exames complementares podem ser solicitados para o embasamento das hipóteses diagnósticas, como a radiografia torácica (Figura 3) (AZIZAD-PINTO; CLARKE, 2014) e a tomografia computadorizada (TC) para a visualização das lesões características da síndrome da endometriose torácica (BADAWY; SHRESTHA, 2014; AZIZAD-PINTO; CLARKE, 2014). Além disso, o uso da Ultrassonografia Transvaginal (USG) é indicado a fim de verificar a presença de endometriose pélvica, caso a paciente não possua esse diagnóstico até o momento (FREITAS et al., 2011). Marchiori et al. (2012) também defende o uso da Ressonância Magnética no diagnóstico da Síndrome da Endometriose torácica.

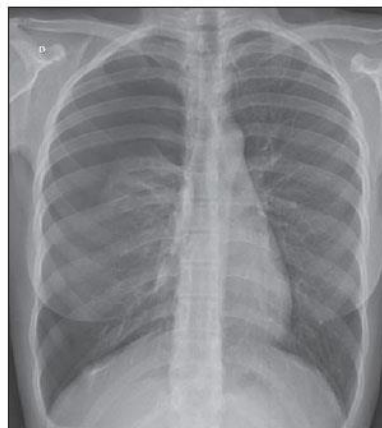

Figura 3: Radiografia de Tórax evidenciando pneumotórax à direita.

A confirmação diagnóstica é obtida apenas após a realização da videotoracoscopia com exérese das nodulações diafragmáticas e o laudo da anatomopatologia positivo para tecido endometriótico (PANKRATJEVAITE; SAMIATINA-MORKUNIENE, 2017).

Mesmo com todas as ferramentas disponíveis, o diagnóstico de Pneumotórax Catamenial ainda é difícil. Ao considerar a incidência da doença, não é comum um profissional médico postular uma hipótese diagnóstica para PC. Dessa forma, quando este recebe uma paciente acometida pela enfermidade, o diagnóstico geralmente é tardio (PANKRATJEVAITE; SAMIATINA-MORKUNIENE, 2017).

TRATAMENTO

Os tratamentos clássicos para a endometriose são: medicamentoso (GnRHa, ACO, Progestágenos, Danazol e Gestrinona) e cirúrgico (exérese do tecido endometriótico deslocado) (FREITAS et al., 2011). Para o Pneumotórax Catamenial, os tratamentos utilizados são os mesmos da endometriose pélvica, por se tratar, possivelmente, de uma mesma fisiopatologia.

O PC tem surgimento idiopático e poucos casos foram relatados na literatura. Assim, ainda há muito o que se debater. Os melhores resultados terapêuticos foram obtidos associando-se a exérese do tecido endometrial por videotoracoscopia (Figura 4) com o uso do tratamento hormonal pós-cirúrgico, que apresenta como vantagem a possibilidade de envio de material para confirmação do diagnóstico anatomopatológico (SHRESTHA et al., 2019).

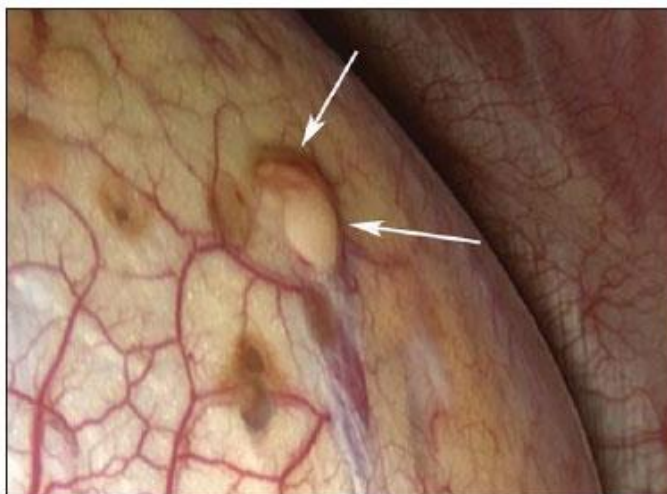

Figura 4: Achado intra-operatório de focos endometrióticos na superfície pleural. **Fonte:** Shrestha et al., (2019)

Segundo Tulandi et al. (2018), três de quatro pacientes que não receberam tratamento hormonal pós-cirúrgico voltaram a apresentar o pneumotórax catamenial. Dessa forma, pode-se concluir que o índice de recorrência da doença pelo uso hormonal pós-cirúrgico como método de tratamento é baixo, sendo dessa forma, a primeira escolha terapêutica para o PC recorrente (ICHIKI et al., 2013).

A realização da exérese do tecido endometrial da cavidade pleural, sem outras associações também possui caráter resolutivo, mas pode ter reincidências. De acordo com Silva et al. (2018), o tratamento cirúrgico deve ser considerado apenas após falha do tratamento clínico, em contraposição com o que conclui Tulandi et al. (2018), ao comprovar que o tratamento combinado possui menor índices de recorrências do que a simples realização da exérese.

Dentre os tratamentos medicamentoso e hormonal para a endometriose, são usados os seguintes medicamentos: agonistas do hormônio liberador de gonadotropinas (GnRHa), anticoncepcionais orais (ACO), progestágenos, androgênio oral (Danazol), antiprogestágenos (Gestrinona).

Os GnRHa são medicamentos que diminuem os níveis séricos de gonadotropinas e estrogênio no organismo e inibem o tecido endometriótico de suas habilidades glandulares, evitando o agravamento e sintomatologia da doença, além de causarem amenorreia (FREITAS et al., 2001; MANIGLIO et al., 2017).

Os ACO são mais baratos e mais toleráveis do que o Danazol (androgênio oral) e os GnRHa, mas não possuem tanta eficácia no uso de forma cíclica quando comparada ao uso contínuo. Além da supressão do tecido endometrial, os ACO's ajudam no controle da dor e da dismenorreia. (FREITAS et al., 2011).

Os progestágenos mais utilizados são: acetato de medroxiprogesterona, desogestrel, etonogestrel e o levonorgestrel. Esses fármacos são apresentados nas formas injetável, por via intramuscular, comprimidos, por via oral, implantes, e dispositivos intrauterinos. Eles são responsáveis pela decidualização e atrofia dos focos endometrióticos, além de serem responsáveis pela liberação de mediadores da reação inflamatória. Contudo, apresentam como efeitos adversos mais frequentes sangramento irregular, ganho de peso, acne e edema (FREITAS et al., 2011).

O Danazol é um medicamento de via oral da classe dos Androgênios, que inibe o LH e a esteroidogênese e eleva os níveis de testosterona livre. Diminuindo assim os sintomas da endometriose. O medicamento deve ser evitado em pacientes com problemas hepáticos e hiperlipidemias. Os efeitos adversos mais comuns são hipertensão, acne e alteração de voz. (FREITAS et al., 2011) De acordo com o estudo de Badawy e Shrestha (2014) o uso do Danazol foi efetivo por criar uma condição de pseudomenopausa nas pacientes suprimindo a secreção de GnRH e Gonadotropinas.

A gestrinona é um antiprogestágeno inibidor da esteroidogênese ovariana. Os efeitos adversos dessa medicação são decorrentes dos efeitos androgênicos e antiestrogênicos. (FREITAS et al., 2011). Com a ampliação do acesso aos medicamentos agonistas do GnRH, o uso do Danazol e da Gestrinona diminuiu, por serem fármacos menos eficazes quando comparados a esses novos medicamentos.

CONCLUSÃO

A partir da análise dos casos publicados, destaca-se a importância do correto diagnóstico e tratamento do pneumotórax catamenial. A avaliação clínica minuciosa das pacientes, que inclui anamnese detalhada, é fator de extrema importância para o diagnóstico, já que há associação cronológica entre o ciclo menstrual e a ocorrência do pneumotórax.

Também foi possível concluir que os melhores resultados terapêuticos foram obtidos associando-se a exérese do tecido endometrial por videotoracoscopia ao tratamento hormonal pós-cirúrgico, o que ainda apresenta como vantagem a possibilidade de envio de material para confirmação do diagnóstico anatomopatológico.

REFERÊNCIAS

AZIZAD-PINTO, P.; CLARKE, D. Thoracic endometriosis syndrome: case report and review of the literature. *The Permanente Journal*, [s.l.], p.61-65, 2014.

BADAWY, S. Z. A.; SHRESTHA, P. Recurrent catamenial pneumothorax suggestive of pleural endometriosis. *Case Reports in Obstetrics and Gynecology*, [s.l.], v. 2014, p.1-2, 2014.

BARBOSA, B. C. et al. Catamenial pneumothorax. *Radiologia Brasileira*, [s.l.], v. 48, n. 2, p.128-129, 2015.

FONSECA, C. S.; MENDONÇA, M.; CAMPOS, K. C.O. A. Manifestações pleuropulmonares catameniais: relato de três casos. *Revista Médica de Minas Gerais, Belo Horizonte*, v. 3/4, n. 17, p.153-156, 2007.

FREITAS, F. et al. *Rotinas em Ginecologia*. 6. ed. Porto Alegre: Artmed, 2011.

FUKUDA, S. et al. Thoracic endometriosis syndrome: Comparison between catamenial pneumothorax or endometriosis-related pneumothorax and catamenial hemoptysis. *European Journal of Obstetrics & Gynecology and Reproductive Biology*, [s.l.], v. 225, p.118-123, 2018.

FURUTA, C. et al. Nine cases of catamenial pneumothorax: a report of a single-center experience. *Journal of Thoracic Disease*, [s.l.], v. 10, n. 8, p.4801-4805, 2018.

ICHIKI, Y. et al. Surgical treatment of catamenial pneumothorax: report of three cases. *Asian Journal of Surgery*, [s.l.], v. 38, n. 3, p.180-185, 2015.

JUNEJO, S. Z. et al. A case of thoracic endometriosis syndrome presenting with recurrent catamenial pneumothorax. *American Journal of Case Reports*, [s.l.], v. 19, p.573-576, 2018.

LEONARDO-PINTO, J. et al. Hemoptysis and endometriosis: an unusual association — case report and review of the literature. *Revista Brasileira de Ginecologia e Obstetrícia*, v. 40, n. 05, p.300-303, 2018.

MANIGLIO, P. et al. Catamenial pneumothorax caused by thoracic endometriosis. *Radiology Case Reports*, [s.l.], v. 13, n. 1, p.81-85, 2018.

MARCHIORI, E. et al. Endometriose pleural: achados na ressonância magnética. *Jornal Brasileiro de Pneumologia*, v. 38, n. 6, p.797-802, 2012.

MAURER, E.R. Chronic recurring spontaneous pneumothorax due to endometriosis of the diaphragm. *Journal of the American Medical Association*, [s.l.], v. 168, n. 15, p.2013-2014, 13 dez. 1958. American Medical Association (AMA).

MEHTA, C. K. et al. Primary spontaneous pneumothorax in menstruating women has high recurrence. *The Annals Of Thoracic Surgery*, [s.l.], v. 102, n. 4, p.1125-1130, 2016.

MIRANDA, A. et al. Pneumotórax catamenial: uma apresentação atípica de endometriose. *Excelência Clínica 70 anos. Hospital Braga, Portugal*. Disponível em:https://www.saudecuf.pt/sites/saudecuf/files/inlinefiles/70%20anos_excelencia_clinica_Novos.pdf
Acesso em: 15 Maio, 2019.

OTTOLINA, J. et al. Thoracic endometriosis syndrome: association with pelvic endometriosis and fertility status. *Journal of Minimally Invasive Gynecology*, [s.l.], v. 24, n. 3, p.461-465, 2017.

PANKRATJEVAITE, L.; SAMIATINA-MORKUNIENE, D. A case report of thoracic endometriosis – A rare cause of haemothorax. *International Journal of Surgery Case Reports*, v. 33, p.139-142, 2017.

SHRESTHA, B. et al. Catamenial pneumothorax, a commonly misdiagnosed thoracic condition: multicentre experience and audit of a small case series with review of the literature. *Heart, Lung and Circulation*, [s.l.], v. 28, n. 6, p.850-857, 2019.

SILVA, L. A. et al. Pneumotórax catamenial: um relato de caso. *Revista Educação em Saúde, Anápolis*, v. 6, n. 2, p.138-142, 21 dez. 2018.

TAKAHASHI, R. et al. Left-sided catamenial pneumothorax with thoracic endometriosis and bullae in the alveolar wall. *Annals of Thoracic and Cardiovascular Surgery*, [s.l.], v. 23, n. 2, p.108-112, 2017.

TULANDI, T et al. Relationship between catamenial pneumothorax or non-catamenial pneumothorax and endometriosis. *Journal of Minimally Invasive Gynecology*, v. 25, n. 3, p.480-483, 2018.